

Valoración de metástasis cerebrales de carcinoma pulmonar mediante PET-RM como guía terapéutica

Fernando Ortega de los Mártires¹, Leoncio Alfonso Arribas Alpuente², María Luisa Chust Vicente², Miguel Angel Muñoz³, Ricardo Yaya Tur³, Ana Marhuenda Fluixá⁴.

1 - Servicio de Medicina Nuclear-PET. Instituto Valenciano de Oncología. Valencia, España.

2 - Servicio de Radioterapia. Instituto Valenciano de Oncología. Valencia, España.

3 - Servicio de Oncología Médica. Instituto Valenciano de Oncología. Valencia, España.

4 - Servicio de Radiología. Instituto Valenciano de Oncología. Valencia, España.

Resumen

Presentamos el caso clínico de una mujer de 44 años con diagnóstico de carcinoma epidermoide broncopulmonar y tres metástasis cerebrales tratadas con cirugía y radioterapia. Se realizan tres estudios PET-RM cerebral durante el curso evolutivo de la enfermedad, siendo útiles y decisivos en la detección de radionecrosis y de recidiva tumoral en dos ocasiones. El PET-RM cerebral es una prueba diagnóstica importante en casos seleccionados de pacientes con metástasis cerebrales de cáncer de pulmón.

Abstract

We report a clinical case of a 44 year-old woman with diagnosis of epidermoid lung carcinoma and three brain metastasis treated with surgery and radiation therapy. Three brain PET-MRI studies performed during the follow-up were useful and crucial for the detection of radionecrosis and tumor relapse. Brain PET-MRI is an important diagnostic tool in selected patients with cerebral metastases of lung cancer.

Key words: positron emission tomography, fluorodeoxiglucose, magnetic resonance, brain metastases, lung cancer.

Introducción

Es conocido y aceptado en la literatura el uso de la resonancia magnética (RM) en el diagnóstico, estadificación y valoración de respuesta al tratamiento del cáncer de pulmón como técnica 'gold standard'^(1,2). No obstante, la evaluación del metabolismo cerebral mediante la tomografía por emisión de positrones (PET) puede ser utilizada exitosamente para valoración de metástasis cerebrales en determinadas situaciones donde las técnicas morfológicas como la TC y RM no ofrecen un diagnóstico de seguridad. Sucede así, en el curso del seguimiento de pacientes tratados con cirugía y con mayor frecuencia en los sometidos a radioterapia (RT), ante la necesidad de diferenciación entre la radionecrosis cerebral y la progresión tumoral^(3,4). Recientemente, también se ha empleado con éxito la combinación de estudios PET y RM cerebral en la planificación del tratamiento radioterápico tras establecer el diagnóstico de recidiva tumoral o progresión tumoral.

Nosotros realizamos el estudio PET-RM mediante la adquisición primero de un estudio de RM cerebral y posteriormente un PET cerebral, en equipos separados; ambos estudios se fusionan luego mediante software apropiado en una estación de trabajo multimodalidad PET Syngo (Siemens).

Presentamos un caso clínico en el cual la aportación de los estudios PET-RM cerebral ha sido muy útil en la secuencia evolutiva de cambios post-cirugía y post-radioterapia (recidiva tumoral versus radionecrosis) en las metástasis cerebrales de un cáncer de pulmón primario.

Caso clínico

Se trata de una mujer de 44 años, fumadora de 20 cigarrillos/día desde los 18 años, que tras un cuadro de tos persistente, es diagnosticada de un carcinoma epidermoide G2 de pulmón (CBP) estadio T4, N3, M0. La TAC mostró una masa pulmonar en lóbulo superior izquierdo de 7,5 cm, un nódulo satélite en el mismo lóbulo de 1,4 cm y adenopatías mediastínicas pretraqueales, paratraqueales izquierdas y en ventana aorto-pulmonar.

Se decide quimioterapia (QT) de inducción con Carboplatino-Taxol (tres ciclos), obteniéndose una estabilización de la enfermedad. A continuación se le administra tratamiento RT-QT concomitante con Carboplatino-Taxol semanal y RT mediante 4 campos torácicos de fotones de 6 MV conformados con colimador multiláminas que engloba el tumor del LSD, mediastino y nódulo satélite, obteniéndose por la TAC una respuesta parcial.

Al cabo de 5 meses, la paciente sufre una crisis comicial generalizada y se le realiza un estudio de TC cerebral de urgencia que informa un área hipodensa en región parieto-occipital izquierda sospechosa de metástasis. Se completa con estudios de extensión, realizándose una TC torácico-abdominal que muestra estabilidad de la lesión tumoral pulmonar izquierda y una RM cerebral que permite detectar 3 lesiones compatibles con metástasis, una parieto-occipital izquierda de 10 mm, otra parietal derecha de 4 mm y otra cerebelosa izquierda de 8 mm.

Se aplica tratamiento con radiocirugía sobre las tres lesiones cerebrales conocidas, mediante la fusión de RM y TC de planificación, administrándose 20 Gy al margen de las tres lesiones con técnica de arcoterapia dinámica conformada y fotones de 6 MV.

Al cabo de 8 meses presenta clínica de empeoramiento neurológico (crisis comicial), apreciándose en la RM cerebral de control un crecimiento de la lesión parieto-occipital izquierda (de 10 a 43 mm) con abundante edema, mientras las otras dos lesiones muestran signos de radionecrosis. Ante tal hallazgo, se decide resección quirúrgica de la lesión parieto-occipital izquierda y posterior tratamiento con RT holocraneal.

La paciente muestra una franca mejoría neurológica y al cabo de 5 meses se le realiza como estudios de re-estadificación un PET-TC corporal que fue normal y una PET-RM cerebral que muestra ausencia de captación de ^{18}F -FDG en las tres lesiones cerebrales conocidas (fig. 1), siendo el hallazgo indicativo de cambios postratamiento (radionecrosis). La paciente recibe corticoides a dosis decrecientes, con buena respuesta clínica.

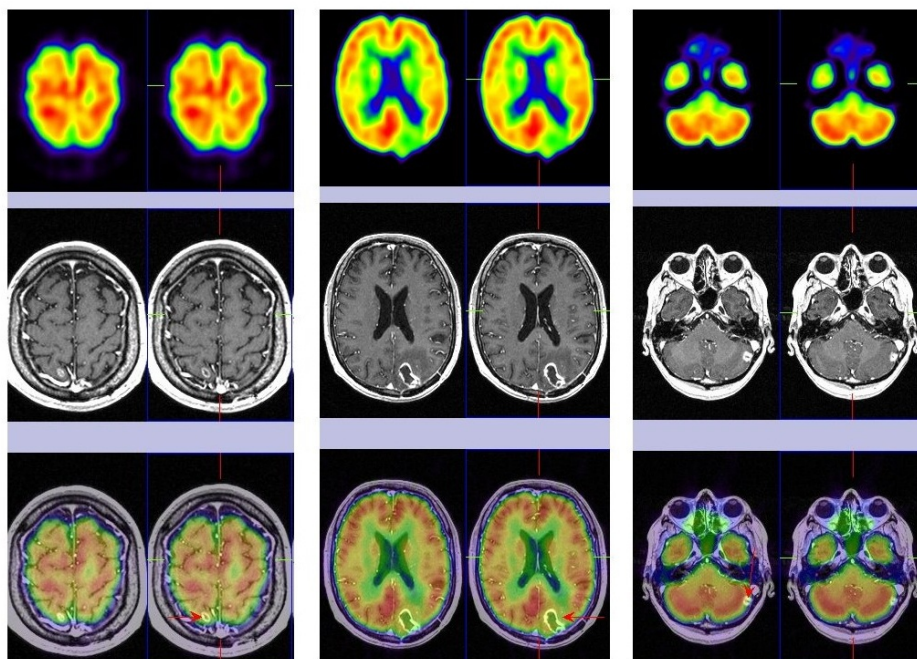


Figura 1. Estudio PET-RM Cerebral (cortes transaxiales) con ^{18}F -FDG donde se observan cambios postratamiento (radionecrosis) a nivel del lóbulo parietal derecho, en región parieto-occipital izquierda y en cerebelo izquierdo (flechas).

Al cabo de 5 meses la paciente refiere cefaleas y hemiparesia izquierda, realizándose una RM de urgencia que detecta un crecimiento de la lesión parietal derecha con realce periférico, captación heterogénea de contraste y edema perilesional, no mostrando cambios significativos las otras dos lesiones parieto-occipital y cerebelosa izquierdas. Se decide realizar un estudio PET-RM cerebral de control (fig. 2), donde se observa captación patológica de la ^{18}F -FDG en la lesión aumentada de tamaño en lóbulo parietal derecho, que refleja recidiva tumoral y sin cambios en las restantes lesiones conocidas (radionecrosis).

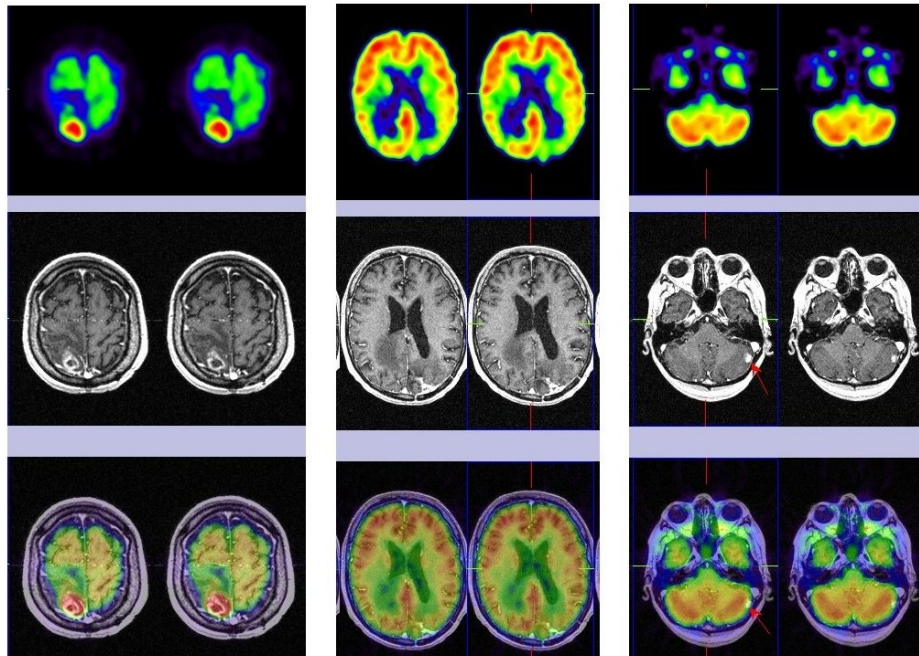


Figura 2. Estudio PET-RM cerebral (cortes transaxiales) con ^{18}F -FDG donde se observa captación patológica del radiofármaco en lóbulo parietal derecho reflejando recidiva tumoral y ausencia de cambios en las otras dos lesiones ya conocidas (radionecrosis parieto-occipital izquierda y cerebelosa izquierda).

Ante el hallazgo del PET-RM, se resuelve tratar la lesión tumoral parietal derecha mediante exéresis quirúrgica seguida de RT holocraneal. La paciente mostró mejoría de estado neurológico y desaparición de la cefalea; un estudio PET corporal fue negativo.

Al cabo de 3 meses refiere de nuevo deterioro neurológico presentando cefalea, inestabilidad en la marcha y acentuación de la hemiparesia izquierda. Se le realiza una RM cerebral de urgencia que muestra una cavidad porencefálica en lóbulo parietal derecho secundaria a cirugía, persiste la radionecrosis parieto-occipital izquierda y hay un incremento del tamaño de la lesión cerebelosa izquierda que se interpreta como recidiva tumoral. Tras el hallazgo de la RM se realiza nuevo estudio PET-RM de control (fig. 3) que detecta fijación patológica de la ^{18}F -FDG en la lesión cerebelosa izquierda indicando recidiva tumoral maligna, ausencia de captación en lóbulo parietal derecho (cambios quirúrgicos) y en región parieto-occipital izquierda (radionecrosis). Ante dicha situación, se decide la extirpación quirúrgica de la metástasis cerebelosa izquierda y en la evolución se objetiva mejoría clínica.

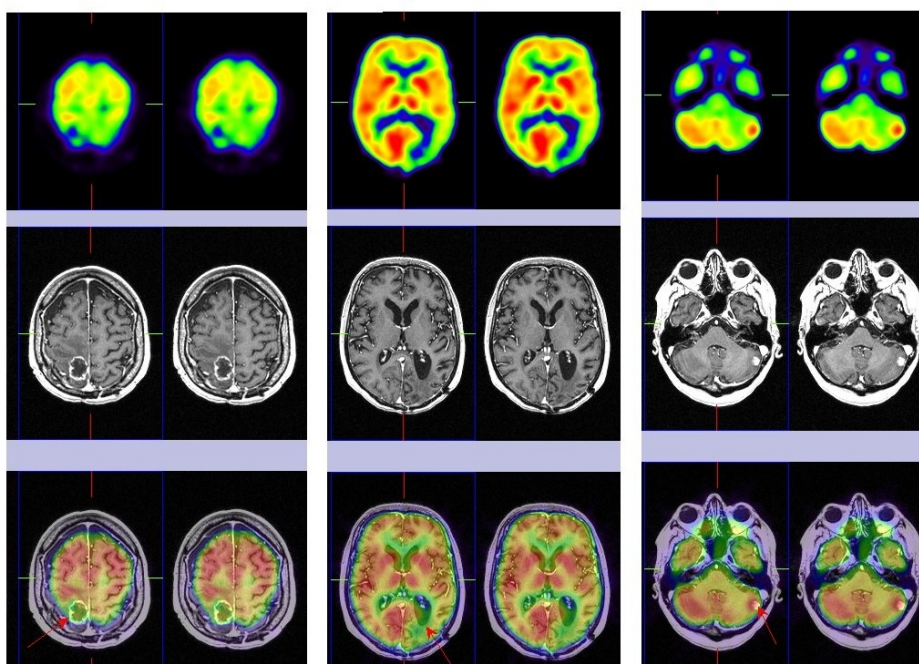


Figura 3. Estudio de PET-RM Cerebral (cortes transaxiales) con ^{18}F FDG donde se observa captación patológica del radiofármaco en lóbulo cerebeloso izquierdo que refleja recidiva tumoral y sin cambios en región parieto-occipital izquierda (radionecrosis) y cambios postquirúrgicos en lóbulo parietal derecho.

Discusión

La utilización del PET cerebral en el diagnóstico diferencial entre cambios postratamiento o radionecrosis y recidiva tumoral en tumores del sistema nervioso central tratados se encuentra aprobada por la Agencia de Evaluación de Tecnologías Sanitarias (AETS) del Ministerio de Sanidad de España, cuando las técnicas radiológicas no son concluyentes. Si bien el caso clínico que presentamos no se trata de una tumoración primaria sino de metástasis cerebrales de origen pulmonar, la aplicabilidad y utilidad queda demostrada también en este campo.

En el presente caso clínico, la paciente con diagnóstico de CBP presenta un cuadro de crisis comicial generalizada y la RM de urgencia detecta 3 metástasis cerebrales que se tratan con radiocirugía. A los 8 meses sufre empeoramiento clínico y la RM demuestra aumento de tamaño de la metástasis parieto-occipital izquierda que se trata mediante resección quirúrgica selectiva y posterior RT holocraneal. La paciente experimenta franca mejoría neurológica y el primer estudio PET-RM cerebral muestra ausencia de metabolismo en las tres metástasis conocidas, lo cual refleja cambios postratamiento o radionecrosis. Al cabo de 5 meses sufre empeoramiento clínico y la RM detecta aumento de tamaño de la metástasis parietal derecha, que se confirma con un segundo estudio PET-RM cerebral, el cual muestra presencia de fijación de la FDG en región parietal derecha. Se decide extirpación de la metástasis, con posterior mejoría clínica; sin embargo, meses más tarde, ante nuevo deterioro neurológico, un tercer estudio PET-RM detecta captación en la metástasis cerebelosa izquierda y cambios postratamiento en las otras dos metástasis conocidas. La exéresis de esta metástasis se acompaña de nueva remisión de los síntomas. En un trabajo de Chao y cols⁽⁴⁾ con 47 pacientes con tumores cerebrales y metástasis cerebrales tratadas con radiocirugía estudiadas con PET-FDG, la sensibilidad fue 75% y la especificidad de 81%. En el caso de las metástasis cerebrales sin correregistro con la RM, la PET-FDG tuvo una sensibilidad de 65% y una especificidad de 80%; en el caso de la realización de correregistro con RM, la FDG alcanzó una sensibilidad y especificidad de 86% y 80% respectivamente. Los autores concluyen que el correregistro PET-RM es una modalidad muy útil en la distinción entre radionecrosis y recurrencia de la metástasis cerebral.

En otro trabajo de 25 pacientes tratados con radiocirugía y posterior seguimiento por RM y PET-FDG para diferenciar radionecrosis de recidiva, los resultados obtenidos de sensibilidad, especificidad y exactitud diagnóstica de la PET-FDG fue del 75%, 93.9% y 91.2% respectivamente y de 100%, 65.3% y 70.2% para la RM. En pacientes con RM no concluyente de recidiva tumoral, la presencia de tumor viable (confirmación clínica o por anatomía patológica) fue sólo del 32%, mientras que si el PET era positivo subía al 100% y si era negativo descendía hasta 11.1%⁽⁵⁾. Debe tomarse en cuenta que el PET-FDG detecta con más frecuencia los efectos secundarios de las metástasis cerebrales como el edema vasogénico (hipometabolismo cerebral), antes que las propias metástasis en sí (deben ser mayores de 1.5 cm para alcanzar un 90% de detección por PET)⁽⁶⁾. El motivo fundamental de esto radica en el alto grado de captación de FDG por el tejido cerebral normal, que enmascara en ocasiones los depósitos patológicos.

En otro trabajo se valora la utilidad del PET-FDG en la distinción entre recidiva y radionecrosis en 70 pacientes con tumores del SNC (12 gliomas de bajo grado, 25 astrocitomas de alto grado, 3 oligodendrogliomas, 13 metástasis cerebrales y 7 otros tumores), todos tratados con radioterapia y otras modalidades asociadas como radiocirugía, quimioterapia y diferentes tipos de cirugía. Se estudió la presencia de recidiva versus radionecrosis por RM y PET-FDG, siendo la imagen metabólica superior a la anatómo-estructural⁽⁷⁾. En conclusión, el PET corporal y cerebral juega un papel importante en la estadificación del cáncer de pulmón, pudiéndose utilizar en el diagnóstico diferencial de la radionecrosis secundaria a tratamiento con radiocirugía de las metástasis cerebrales, escenario en el cual la fusión de imágenes con la RM cobra especial relevancia.

Referencias

01. Baum RP, Hellwing D, Mezezei M. Position of nuclear medicine modalities in the diagnosis workup of cancer patients: lung cancer. *Q J Nucl Med Mol Imaging* 2004;48:119-42.
02. Silvestri GA, Tanoue LT, Margolis ML, et al. The non-invasive staging of non-small cell lung cancer. The guidelines. *Chest* 2003; 123 (Supl 1):147S-56S.
03. Brink I, Scgumacher T, Mix M, et al. FDG-PET in the primary staging of small-cell lung cancer. *Eur J Nucl Med Mol Imaging* 2004;31:1614-20.
04. Chao ST, Suh JH, Raja S, et al. The sensitivity and specificity of FDG PET in distinguishing recurrent brain tumor from radionecrosis in patients treated with stereotactic radiosurgery. *Int J Cancer* 2001;96:191-7.
05. Belohlávek O, Simonova G, Kantorová, et al. Brain metastases after stereotactic radiosurgery using Leksell gamma Knife; can FDG PET help to differentiate radionecrosis from tumor progression? *Eur J Nucl Med* 2003;39:996-1000.
06. Rohren EM, Lowe VJ. Update in PET imaging of non-small cell lung cancer. *Semin Nucl Med* 2004;34:134-53.
07. Asensio C, Perez-Castejon MJ, Maldonado A, et al. The role of PET-FDG in questionable of relapse in the

presence of radionecrosis of brain tumors. Rev Neurol 1998; 27:447-52.