

# Falsos positivos en la valoración de la respuesta al tratamiento en pacientes con tumores ORL mediante PET-CT

---

Antonio Maldonado<sup>1</sup>, Ana Díaz-Gavela<sup>2</sup>, Belén Rubio<sup>3</sup>, Sergio Amor<sup>4</sup>, Luis Ortega<sup>5</sup>, Ana Melissa Álvarez<sup>6</sup>, Ute Vera<sup>1</sup>.

1 - Servicio de Medicina Nuclear e Imagen Molecular, Hospital Universitario Quirónsalud, Madrid, España..

2 - Departamento de Oncología Radioterápica, Hospital Universitario Quirónsalud, Madrid, España..

3 - Departamento de Oncología Médica, Hospital Universitario Quirónsalud, Madrid, España..

4 - Servicio de Cirugía Torácica, Hospital Universitario Quirónsalud, Madrid, España..

5 - Departamento de Anatomía Patológica, Hospital Universitario Quirónsalud, Madrid, España..

6 - Departamento de Diagnóstico por Imagen, Hospital Universitario Quirónsalud, Madrid, España..

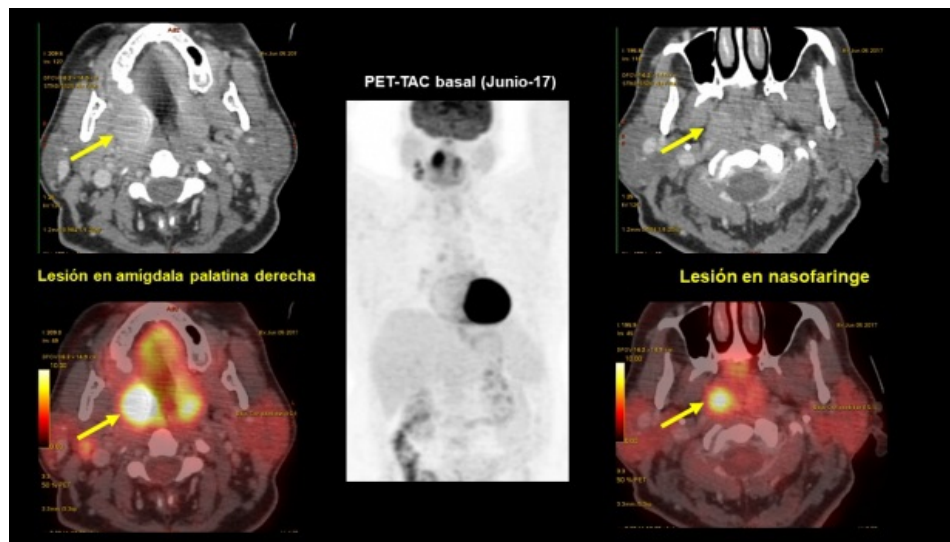
---

## Caso clínico

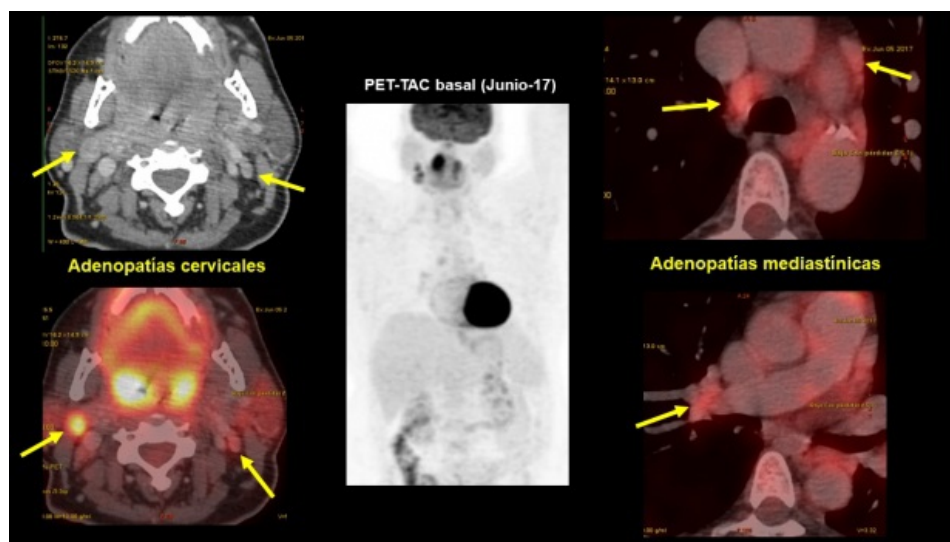
Paciente de 58 años de edad diagnosticada de carcinoma epidermoide de amígdala derecha (cT2 cN2c) a raíz de disfagia, sin odinofagia, de varios meses de evolución. El CT basal mostró amígdalas palatinas aumentadas de tamaño, hipervasculares, objetivándose del lado derecho una lesión nodular de 24 x 27 mm con pequeños focos hipodensos en su interior. Se acompaña de adenopatías de aspecto similar en el nivel II A derecho, la mayor de 25 x 20 mm. Se realiza amigdalectomía intracapsular selectiva de polo superior, con el diagnóstico anátomo-patológico de carcinoma epidermoide no queratinizante. Determinación de HPV: positivo HPV-16.

Un estudio PET-CT con FDG muestra (figs. 1 y 2):

- Lesión en nasofaringe con incremento de actividad metabólica (SUV 7,4), con una lesión seudonodular en la porción central, de 16 x 11 mm.
- Lesión en amígdala palatina derecha, de aproximadamente 23 x 24 mm. Ambas amígdalas presentan un aumento de captación de FDG, a predominio derecho (SUV 15-17).
- Adenopatías con incremento de la actividad metabólica en las siguientes localizaciones:
  - Nivel II A derecho (SUV 10) de 18 x 23 mm.
  - Nivel II B izquierdo (SUV 3,2) de 11 x 4,6 mm.
  - Paratraqueal inferior derecha (SUV 5) de 12,7 x 10, mm.
  - Prevasculares (SUV 3.2) de 15 x 7 mm
  - Hiliar derecha (SUV 3,4) de 16 x 12 mm.



**Figura 1** PET-CT que muestra lesiones hipermetabólicas en amígdala derecha y nasofaringe.



**Figura 2** PET-CT demostrando lesiones hipermetabólicas en adenopatías cervicales y mediastínicas.

La RMN de orofaringe-cuello muestra:

- Lesión nodular sólida no infiltrativa en pared postero-central del cavum, de 10 x 13 x 8 mm que presenta valores de difusión bajo de 0,4-0,8 x 10<sup>-3</sup> mm<sup>2</sup>/s y curvas de captación tipo 3, hallazgo que podría estar relación con hiperplasia adenoidea nodular, sin descartar completamente otras causas, por lo que se recomienda estudio histológico.
- Aumento de tamaño asimétrico de la amígdala palatina derecha de aspecto heterogéneo de 25,5 x 27 x 28 mm, que contacta con la base de la lengua, con valores de ADC comprendidos entre 0,9 - 1 x 10<sup>-3</sup> mm<sup>2</sup>/s y curvas de captación tipo 3, compatible con proceso neoplasia ya estudiado histológicamente.
- La amígdala palatina izquierda presenta leve aumento de tamaño con valores de ADC y captación similares a la del lado derecho. Ambas producen una estenosis significativa de la orofaringe.
- Presencia de dos adenopatías tumorales láterocervicales derechas localizadas en segmento II A, ambas de 23 x 19,5 mm.

EBUS: Se realizan 5 PAAF de las que se obtienen 12 frotis. PAAF de adenopatía mediastínica bajo control de EBUS muestra celularidad linfóide polimorfa sugestiva de linfadenopatía reactiva sin signos de especificidad en los frotis examinados.

Biopsia de cavum: Negativa para malignidad.

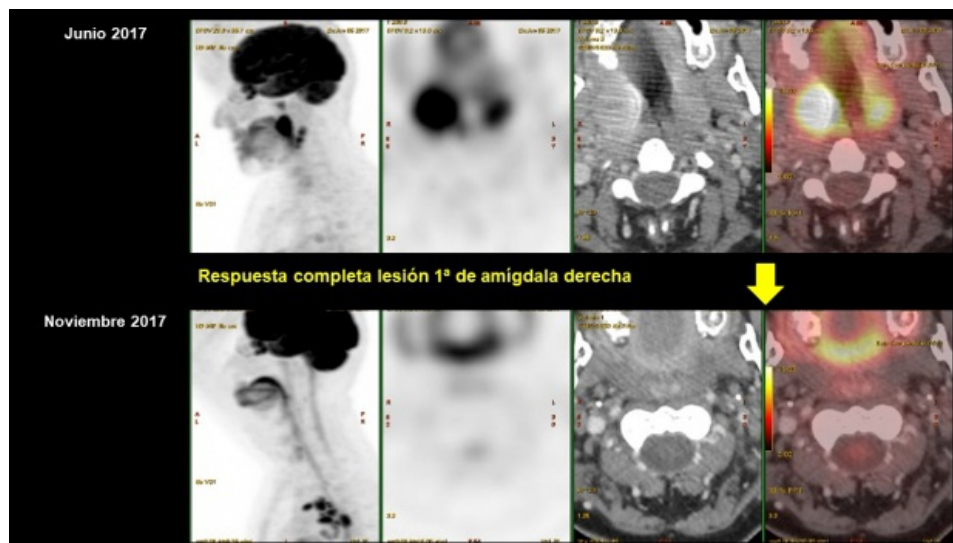
Se inicia tratamiento con quimio (cisplatino) y radioterapia mediante IMRT-SIB (radioterapia de intensidad modulada con boost simultáneo) con colimador multihojas dinámico y guiado por imagen (IGRT con CBCT) en acelerador lineal de última generación True Beam. Se definieron los órganos críticos y el volumen blanco con simulación virtual y planificación inversa. Se inició el tratamiento previa confirmación de los mapas de fluencia.

Se considera una lesión sólida en cavum en la que se recomienda estudio histológico.

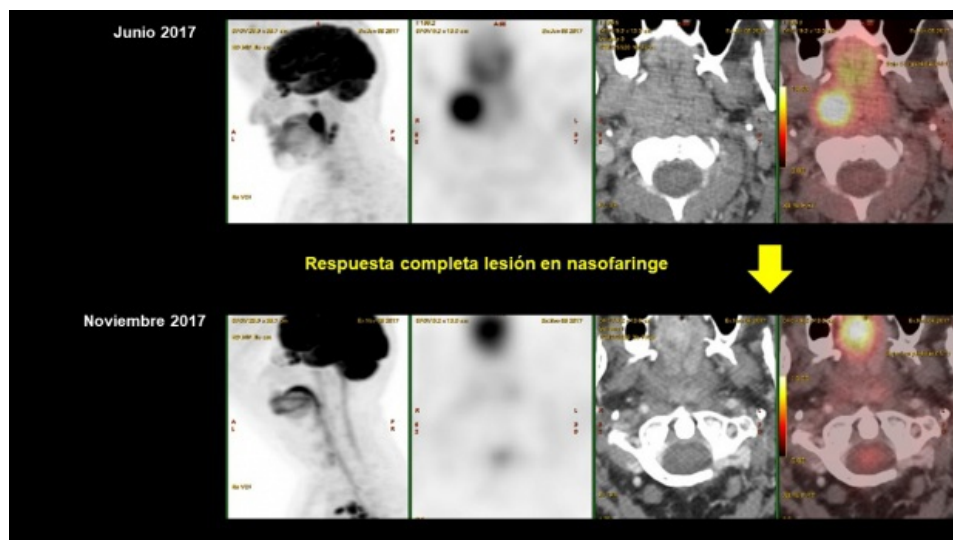
El aspecto ecográfico de la adenopatía paratraqueal era de ganglio reactivo (ex fumadora importante). Se trata de la adenopatía mediastínica más representativa por ser la de mayor tamaño y mayor depósito de radiofármaco; se tomaron muestras lo suficientemente representativas como para asumir negatividad. El resto de los ganglios de esa localización captan menos, son de menor tamaño y morfológicamente se comportan igual, por lo que se asume mediastino negativo. Se considera que la realización de una mediastinoscopia en ese momento retrasaría un tratamiento oncológico sobre el tumor ORL y la morbilidad sería importante, por lo que se decide control evolutivo estrecho. La paciente presenta importante cuadro de neutropenia secundario al tratamiento quimioterápico administrado

Un estudio PET-CT de re-estadificación muestra (Figs. 3-7):

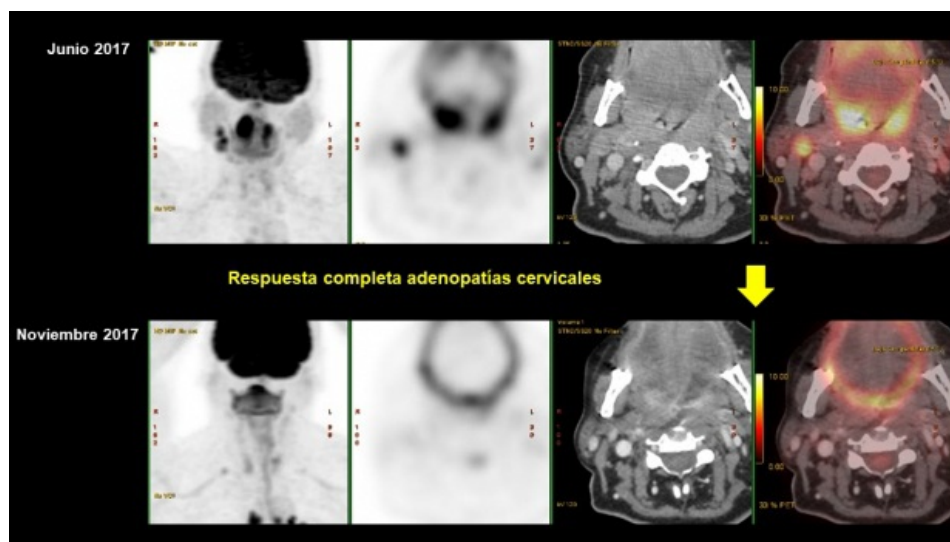
- Respuesta metabólica completa de lesiones en la mitad palatina derecha y nasofaringe, así como de la adenopatía cervical derecha.
- Progresión de la afectación ganglionar mediastínica, hiliar, retroclavicular derecha y en hilio hepático.



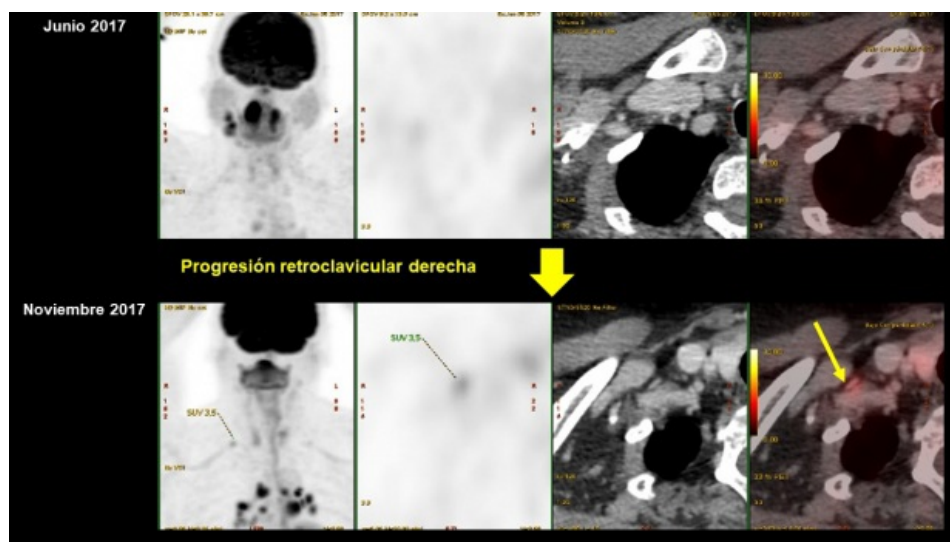
**Figura 3** Comparación entre PET-CT basal y de seguimiento que demuestra respuesta completa de la lesión tumoral primaria en amígdala derecha.



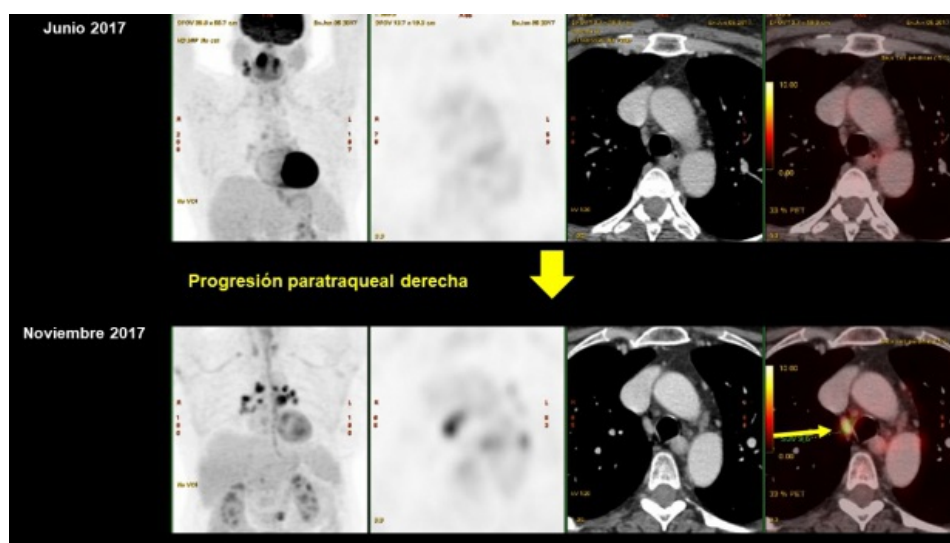
**Figura 4** Comparación entre PET-CT basal y de seguimiento que demuestra respuesta completa de la lesión en nasofaringe.



**Figura 5** Comparación entre PET-CT basal y de seguimiento que demuestra desaparición del hipermetabolismo en adenopatías cervicales.



**Figura 6** Comparación entre PET-CT basal y de seguimiento con progresión de la captación de la FDG en foco retroclavicular derecho.



**Figura 7** Comparación entre PET-CT basal y de seguimiento donde existe clara progresión de actividad lesional en ganglios mediastínicos, La flecha indica el de ubicación paratraqueal derecha. Estas adenopatías resultaron corresponder a linfadenitis granulomatosa sarcoidea.

Ante PET positivo en mediastino respecto a estudio previo, se procede a mediastinoscopía. Se analizan estaciones 2R, 4R, 4L y 7 y se extraen 17 ganglios que son negativos para malignidad. El diagnóstico anatomopatológico fue de linfadenitis granulomatosa sarcoidea.

## Discusión

En pacientes oncológicos sometidos a tratamientos de quimioterapia intensa es frecuente la presencia de patología inflamatoria/infecciosa a diversos niveles, siendo una fuente potencial de falsos positivos en la imagen molecular con PET<sup>(1,2)</sup>. Siempre debe valorarse la respuesta de las lesiones halladas en el estudio basal en el contexto oncológico a fin de incrementar la especificidad de la exploración. En estudios PET/TC de pacientes oncológicos, la presencia de adenopatías hiliomediastinales bilaterales y simétricas debe hacer plantear la sarcoidosis como diagnóstico diferencial, especialmente luego de tratamiento con quimioterapia<sup>(3,4,5)</sup>.

## Referencias

01. Sybert A, Butler TP. Sarcoidosis following adjuvant high-dose methotrexate therapy for osteosarcoma. Arch Intern Med 1978; 138:488-9.
02. Kornacker M, Kraemer A, Leo E, Ho AD. Occurrence of sarcoidosis subsequent to chemotherapy for non-Hodgkin's lymphoma: report of two cases. Ann Hematol 2002; 81:103-5.
03. Umezu H, Chida M, Inoue T, et al. Sarcoidosis development during induction chemotherapy for lung cancer mimicked progressive disease. Gen Thorac Cardiovasc Surg 2010;58:434-437.
04. Mi Hyun Kim, Kwangha Lee, Ki Uk Kim, et al. Sarcoidosis mimicking cancer metastasis following chemotherapy for ovarian cancer. Cancer Res Treat 2013; 45:354-8.
05. Bianco C, Servente L, Valuntas L, et al. PET/TC en sarcoidosis asociada a enfermedad oncológica. Rev Argent Radiol 2017; 81:92-9.